

## Leitlinie

### "Management von Handekzemen"

ICD-10 Ziffer: L20. L23. L24. L25. L30.

**Autoren:** T.L. Diepgen, P. Elsner, M. Fartasch, S.M. John, A. Köllner, S. Schliemann, C. Skudlik, M. Worm

## Inhaltsverzeichnis

1	Präambel.....	1
2	Zielsetzung.....	1
3	Epidemiologie und sozialmedizinische Bedeutung.....	2
4	Systematik und Klinik.....	4
4.1	Klassifikation.....	4
4.2	Charakteristika der vier häufigsten Handekzemtypen.....	6
4.2.1	Das irritative (subtoxisch-kumulative) Handekzem.....	7
4.2.2	Das allergische Handekzem.....	7
4.2.2.1	Das kontaktallergische Handekzem.....	7
4.2.2.2	Proteinkontaktdermatitis.....	8
4.2.3	Das atopische Handekzem.....	8
4.2.4	Andere Handekzemformen.....	9
4.3	Besondere Ekzemmanifestationen an den Händen.....	9
4.3.1	Vesikuläre (dyshidrosiforme) Ekzeme.....	9
4.3.2	Hyperkeratotisch-rhagadiformer Ekzemtyp.....	10
4.4	Differentialdiagnosen bei Ekzemmanifestation an den Händen.....	10
5	Diagnostische Maßnahmen.....	11
6	Prävention.....	13
6.1	Primäre Prävention.....	13
6.2	Sekundäre Prävention.....	13
6.3	Tertiäre Prävention.....	14
7	Therapie.....	16
7.1	Allgemeine Therapieprinzipien.....	16
7.2	Basistherapie.....	18
7.3	Spezifische topische Lokalthherapie.....	18
7.3.1	Keratolytika.....	19
7.3.2	Glukokortikosteroide.....	20
7.3.3	Topische Calcineurin-Inhibitoren.....	22
7.3.4	Sonstige Lokalthérapeutika.....	22
7.4	Physikalische Therapie und Phototherapie.....	23
7.5	Systemische Therapie.....	23
7.5.1	Alitretinoin.....	24
7.5.2	Systemische Glukokortikosteroide.....	24
7.5.3	Ciclosporin.....	24
7.5.4	Weitere Therapiemaßnahmen.....	25

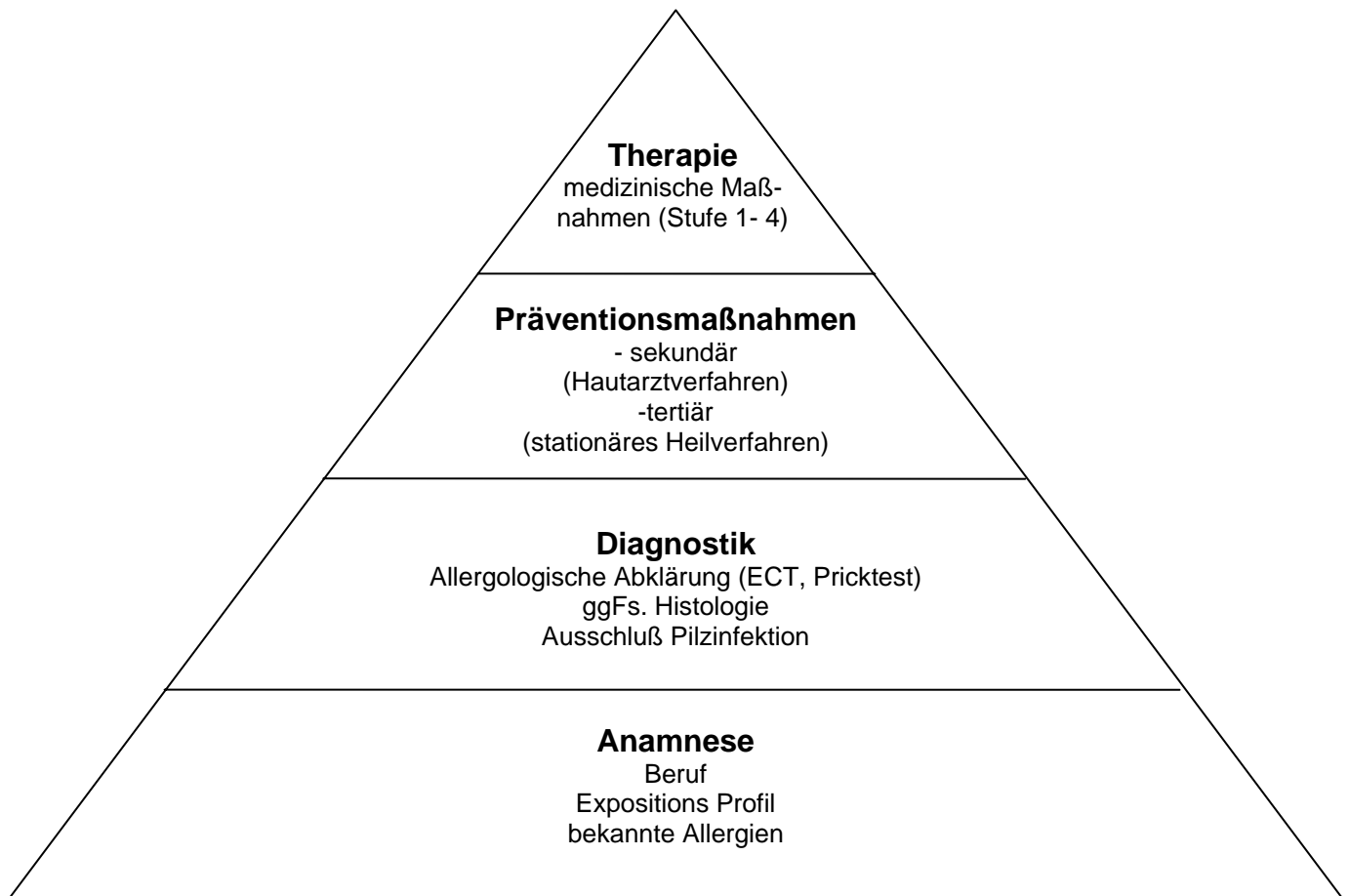
## **1 Präambel**

Handekzeme (HE) zählen zu den häufigsten Hauterkrankungen, wobei sie jedoch keine homogene Krankheitsentität darstellen und nicht selten eine umfangreiche Differentialdiagnose erfordern. Der Schweregrad kann von sehr leichten Ausprägungen bis zu schweren chronischen Fällen reichen, die eine lang dauernde Krankschreibung erforderlich machen können und teilweise therapierefraktär sind. Chronische Handekzeme sind mit hohen Kosten und mit einem erheblichen Verlust an Lebensqualität verbunden. Zahlreiche Therapieoptionen stehen zur Verfügung, dennoch ist die Therapie des chronischen Handekzems oft schwierig und unbefriedigend, ist komplex und erfordert ein multimodales Management. Große randomisierte klinisch kontrollierte Studien hoher Qualität zur Wirksamkeit selbst etablierter Therapieoptionen fehlen. Die vorliegende Leitlinie gibt Anhaltspunkte für ein möglichst evidenz-basiertes Vorgehen bei Handekzemen und umfasst die Klassifikation, Diagnostik, Prävention, Therapie und Rehabilitation von Handekzemen. Dabei wird auf entsprechend andere in diesem Zusammenhang relevante Leitlinien verwiesen.

## **2 Zielsetzung**

Das Handekzem stellt eine diagnostische und therapeutische Herausforderung dar. Dermatologen sind hier besonders gefordert, da die Patienten meist sie konsultieren und diese die entsprechenden Untersuchungen und Therapien veranlassen. Ziel dieser primär an Dermatologen gerichteten Leitlinie ist die Klassifikation, Diagnostik, Therapie und Beratung bei Handekzemen zu definieren und Empfehlungen für ein standardisiertes Vorgehen zu geben (siehe Abbildung 1).

Abbildung 1: Leitlinie Management von Handekzemen, von der Anamnese bis zur Therapie



### 3 Epidemiologie und sozialmedizinische Bedeutung

Die 1-Jahresprävalenz von Handekzemen (Anteil der Bevölkerung, die innerhalb eines Jahres an einem Handekzem leidet) wird bei Erwachsenen (20 bis 65 Jahre) in Schweden auf etwa 10% [Meding & Jarvholm 2002] und die Inzidenz (jährliche Neuerkrankungsrate) auf etwa 5 pro 1000 Personen [Meding 2004] geschätzt. In einer in Heidelberg durchgeführten Querschnittsstudie an einer randomisierten Stichprobe aus der Bevölkerung (n=2500, response rate 72%, Altersrange 18 bis 70 Jahre) betrug die Einjahresprävalenz 6,4% (95% Konfidenzintervall 5,3 – 7,7%) und die Punktprävalenz 3,4% (95% Konfidenzintervall 2,6 – 4,4%) [Berg 2005]. Bei 12 bis 16 Jahre alten Jugendlichen in Dänemark wurde eine 1-Jahresprävalenz von 7,3% [Mortz, Lauritsen et al. 2001] ermittelt und zum Zeitpunkt der Untersuchung wurde bei 3,2% dieser Jugendlichen ein Handekzem festgestellt.

Somit zählen Handekzeme zu den häufigsten Hauterkrankungen. Dabei stellen sie jedoch keine homogene Krankheitsentität dar [Diepgen, Agner et al. 2007; Diepgen, Andersen et al.

2008]. Der Schweregrad kann von sehr leichten Ausprägungen, bis zu schweren chronischen Fällen reichen, die eine lang dauernde Krankschreibung erforderlich machen können und teilweise therapierefraktär sind.

Etwa 50% aller Patienten mit Handekzemen (in bevölkerungsbezogenen Studien) unterziehen sich einer dermatologischen Behandlung und etwa 5% von ihnen werden wegen ihres Handekzems arbeitsunfähig geschrieben. Der Anteil von chronisch schweren Handekzemen wird auf etwa 5 bis 7 % geschätzt und der Anteil der Handekzempatienten, der refraktär gegenüber einer topischen Therapie ist, auf etwa 2% bis 4% [Diepgen, Agner et al. 2007]. In einer in 10 verschiedenen europäischen Zentren durchgeführten Studie lag bei 28% der Patienten mit Handekzemen Arbeitsunfähigkeit vor, in 12% bestand diese länger als 12 Wochen [Diepgen, Andersen et al. 2008]. Dabei wurden 52% der Handekzempatienten als berufsbedingt eingestuft.

Handekzeme haben eine hohe gesundheitsökonomische und sozialmedizinische Bedeutung. So stehen berufsbedingte Hauterkrankungen seit vielen Jahren an der Spitze der angezeigten Berufskrankheiten. Besonders gefährdete Berufsgruppen sind Friseure, Bäcker, Floristen, Fliesenleger, Galvanikarbeiter, Zahntechniker, Maschinisten, Metalloberflächenbearbeiter, Beschäftigte in Gesundheitsberufen usw. [Diepgen 2003]. Die jährliche Neuerkrankungsrate angezeigter Berufsdermatosen liegt in Deutschland bei etwa 0,7 Neuerkrankungen pro 1000 Beschäftigte [Dickel, Bruckner et al. 2002], wobei die Dunkelziffer um ein Vielfaches höher liegt [Diepgen & Schmidt 2002]. In einer prospektiven, epidemiologischen Untersuchung bei Auszubildenden in der Metallindustrie lag die 1-Jahresprävalenz von Handekzemen bei 9% und die 3-Jahresprävalenz sogar bei 15 % [Funke, Fartasch et al. 2001].

Handekzeme können mit einem erheblichen Verlust an Lebensqualität verbunden sein [Coenraads, Bouma et al. 2004; Wallenhammar, Nyfjall et al. 2004; Johannisson & Svensson 2005]. Die Hand ist ein wichtiges Funktions-, Kommunikations- und Ausdrucksorgan. Daher können sich durch Handekzeme nicht nur Funktionseinschränkungen, sondern auch gravierende psychische Belastungen, wie z.B. Scham, geringes Selbstvertrauen, Zurückgezogenheit, soziale Ängste und Phobien ergeben. Handekzeme sind häufig mit Juckreiz assoziiert. Dieser kann nicht nur zu Schlaflosigkeit und Stress führen, sondern belastet auch die Familienangehörigen. Schmerzhafte Rhagaden, Fissuren und Erosionen können manuelle Tätigkeiten stark einschränken und damit zu einer starken Behinderung nicht nur im Berufsleben führen, sondern auch bei Alltagsverrichtungen und im sozialen Umgang. Zusätzlich können durch Handekzeme erhebliche ökonomische Konsequenzen für den Betroffenen selber, seinen Arbeitgeber und den zuständigen Versicherungsträger resultieren.

## 4 Systematik und Klinik

### 4.1 Klassifikation

Die Systematik bzw. Klassifikation der Handekzeme ist ebenso wie die der Ekzemkrankheiten schwierig und wird in der Literatur sehr unterschiedlich dargestellt. Es gibt nicht „das Handekzem“, sondern es müssen stets verschiedene Verursachungsmechanismen (exogene und endogene), morphologische Erscheinungsformen (z.B. dyshidrosiform, hyperkeratotisch-rhagadiform, nummulär) und unterschiedliche Manifestationslokalisationen (z.B. dorsal, palmar, interdigital) unterschieden werden (Tabelle 1).

Generell handelt es sich bei Handekzemen um entzündliche, nicht-infektiöse Hautveränderungen. Sie können nach Kontakt mit exogenen Faktoren entstehen, wobei je nach Ätiologie *irritative (subtoxisch-kumulative)*, *allergische Kontaktekzeme* sowie *Handekzeme im Rahmen einer atopischen Dermatitis* unterschieden werden können. Verursachung und der Verlauf können durch konstitutionelle Faktoren geprägt sein. Sehr häufig handelt es sich bei Handekzemen um Mischformen, wobei pathogenetisch konstitutionelle Faktoren gemeinsam mit exogenen Faktoren bedeutsam sind. Das bedeutet, dass häufig ein multifaktorielles Geschehen vorliegt. Es können mehrere Ursachen gleichzeitig oder zeitlich versetzt von ätiologischer bzw. pathogenetischer Bedeutung sein. Entsprechend kann sich die Bedeutung einzelner ätiologischer Einflussfaktoren während des Krankheitsverlaufs ändern.

Bei der diagnostischen Klassifikation von Handekzemen sollten sowohl ätiologische und morphologische Kriterien sowie die Lokalisation Berücksichtigung finden (Tabelle 1).

Tabelle 1: Klassifikation von Handekzemen (HE), überlappende Krankheitsentitäten sowie multifaktorielle Ätiologie und Mischformen sind häufig

<b>Ätiologie (Handekzemtypen)</b>
<ul style="list-style-type: none"><li>- irritatives (subtoxisch kumulatives HE)</li><li>- allergisches HE</li><li>- atopisches HE</li><li>- Proteinkontaktdermatitis</li><li>- andere (genuiner Pompholyxtyp, tylotisch u.a.)</li></ul>
<b>Lokalisation</b>
<ul style="list-style-type: none"><li>- Handrücken</li><li>- Handflächen</li><li>- Fingerseitenkanten</li><li>- Fingerkuppen</li><li>- Interdigitalfalten</li><li>- Handgelenke</li></ul>
<b>Morphe</b>
<ul style="list-style-type: none"><li>- dyshydrosiform (vesikulär)</li><li>- Rötung, Schuppung</li><li>- hyperkeratotisch rhagadiform (= tylotisch)</li><li>- nummulär</li></ul>

Die Entstehung eines Kontaktekzems wird häufig erst durch eine Kombination von beruflichen Expositionsfaktoren und individueller Erkrankungsbereitschaft aufgrund konstitutioneller Faktoren (z.B. atopische Hautdiathese, genetisch bedingte Barrierestörung) hervorgerufen [Diepgen, Agner et al. 2007; Lerbaek, Kyvik et al. 2008]. Umweltfaktoren wie niedrige Luftfeuchtigkeit, hohe Temperaturen, Okklusion oder Schwitzen können sich ungünstig auf die epidermale Barriere auswirken und bei gleicher Exposition die Wirkung von Irritantien und/oder Allergenen verstärken.

Der Schweregrad von Handekzemen kann sehr variabel sein. Leichte Handekzeme heilen bei adäquater dermatologischer Therapie und Mitwirkung des Patienten schnell wieder ab. Mittelschwere Handekzeme bestehen trotz adäquater dermatologischer Therapie und Mitwirkung des Patienten mehrere Wochen. Bei schweren Handekzemen handelt es sich um ausgedehnte dauerhafte oder rezidivierende Hautveränderungen von erheblichem Krankheitswert mit z. B. Rhagaden, ausgeprägter Lichenifikation und Infiltration. Als chronisch werden Handekzeme bezeichnet, die über einen Zeitraum von 3 Monaten trotz adäquater dermatologischer Therapie und Mitwirkung des Patienten nicht zur Abheilung kommen bzw. in einem Zeitraum von 12 Monaten mindestens zweimal rezidivieren.

## 4.2 Charakteristika der vier häufigsten Handekzemtypen

Im Folgenden wird kurz auf die klinischen Charakteristika der einzelnen Handekzemtypen eingegangen (Tabelle 2).

Tabelle 2: Charakteristika irritativer, allergischer und atopischer Handekzeme

### 1. irritatives (subtoxisch-kumulatives) Handekzem

#### Ätiopathogenese:

- Folge einer wiederholten Einwirkung irritierender Schadstoffe über einen längeren Zeitraum in unterschwelliger Konzentration auf die Haut.
- Bei beruflicher Auslösung: langsame Entstehung bei Berufsausübung, kaum Besserung am Wochenende, Abheilung nur bei längerer Arbeitskarenz
- konstitutionelle Faktoren begünstigen die Entstehung: atopische Hautdiathese, Seborrhoe, Hyperhidrose

#### Lokalisation:

- Betroffen sind vor allem Hand- und Fingerrücken sowie exponierte Unterarmpartien, erst im weiteren Verlauf auch die Handinnenflächen
- Die Hauterscheinungen sind auf die Hände begrenzt, Streuphänomene fehlen, relativ scharfe Begrenzung

#### Morphe:

- zunächst raue, trockene, schuppige Haut.
- später Rötung, Infiltration und Rhagaden
- schließlich hyperkeratotisch-rhagadiforme Erscheinungen
- Juckreiz im allgemeinen nicht so ausgeprägt wie beim allergischen KE
- jedoch schmerzhafte Rhagadenbildung (häufig)

### 2. allergisches Handekzem

#### Ätiopathogenese:

- Folge einer Typ-IV Sensibilisierung (Verifizierung durch Epikutantestung)
- Selten auch Proteinkontaktdermatitis
- Enger zeitlicher Zusammenhang zwischen Erkrankung und Exposition,
- Bei beruflicher Auslösung: Entstehung u. Verschlechterung bei Berufsausübung, Besserung am Wochenende, Abheilung im Urlaub, Rezidiv bei Rückkehr an den Arbeitsplatz innerhalb weniger Tage.

#### Lokalisation:

- Örtliche Übereinstimmung zwischen Allergenexposition und Auftreten der Hauterscheinungen
- Betroffen sind Expositionsstellen (auch aerogen möglich)
- Streureaktionen in der Umgebung (Abgrenzung zum irritativen Handekzem!)
- unscharfe Begrenzung im Bereich der Expositionsstellen.

#### Morphe:

- im akuten Stadium: Rötung, Bläschenbildung, starker Juckreiz
- im chronischen Stadium: Hyperkeratosen, Rhagaden

### 3. atopisches Handekzem

#### Ätiopathogenese:

- Folge eines atopischen Ekzems oder einer atopischen Hautdiathese
- Selten auch Proteinkontaktdermatitis
- Häufig berufsabhängiger Verlauf
- Erstmanifestation, vorübergehende oder richtungsweisende

Verschlimmerung durch berufliche Noxen möglich

**Lokalisation:**

- Häufig Befall des Handrückens wie beim irritativen Ekzem
- häufige Nagelbeteiligung, gelegentlich Fingerkuppenekzem (pulpite sèche)
- häufig Befall der Handgelenksbeugen, Lichenifikation
- Befall der Tabatière durch unscharf begrenzte lichenifizierte Läsionen
- Befall anderer Körperregionen (Hals, Gelenkbeugen, Fußrücken)

**Morphe:**

- häufig Bläschenbildung (dyshydrosiforme Morphe) palmar und interdigital
- Lichenifikation (Handrücken, Handgelenksbeugen)
- Schuppung, Rhagaden (Fingerkuppen)
- Nummuläre Herde (Handrücken, meist unscharf begrenzt) möglich

#### **4.2.1 Das irritative (subtoxisch-kumulative) Handekzem**

Irritative Handekzeme sind häufig bereits durch ihr besonderes Erscheinungsbild an typischer Lokalisation zu diagnostizieren (siehe Tabelle 2) [Diepgen 2006]. Durch längere oder wiederholte Exposition mit primär irritierenden Faktoren wird die Haut zunächst rau, trocken, leicht schuppig, zunehmend gerötet und infiltriert. Dann treten Rhagaden auf, schließlich entwickeln sich bei fortbestehender Irritation hyperkeratotische, von Rhagaden durchsetzte Plaques. Der Juckreiz ist im Allgemeinen nicht so stark wie beim allergischen Kontaktekzem ausgeprägt. Betroffen sind vor allem Hand- und Fingerrücken sowie exponierte Unterarmpartien (z.B. Auflageflächen). Im weiteren Krankheitsverlauf können die Handinnenflächen einbezogen werden. Die Ekzemherde bleiben auf die Expositionsstellen begrenzt, Streuphänomene fehlen. Irritative Kontaktekzeme entstehen häufig in Feuchtberufen. Begünstigt wird das Auftreten eines irritativen Kontaktekzems durch eine atopische Hautdiathese, die häufig bereits durch genetisch bedingte Veränderungen Barrierschäden hervorrufen. Die Entstehung ist sehr stark von der Dauer und Stärke der Exposition abhängig. Im Sinne eines sogenannten 2-Phasenekzems kann auf dem Boden eines irritativen Kontaktekzems ein allergisches Kontaktekzem entstehen. Der Ausschluss eines allergischen Kontaktekzems sowie die Beurteilung einer atopischen Diathese ist in jedem Fall erforderlich.

#### **4.2.2 Das allergische Handekzem**

##### **4.2.2.1 Das kontaktallergische Handekzem**

Bei allergischen Ekzemen liegt eine Allergie vom verzögerten Typ als immunologische Antwort auf den Kontakt mit einem Allergen bei einem sensibilisierten Individuum (Typ-IV Sensibilisierung) vor (Tabelle 2). Das klinische Erscheinungsbild kann sehr variabel sein, so dass ein allergisches von einem irritativen Handekzem häufig weder klinisch noch histologisch unterschieden werden kann. Allergische Kontaktekzeme laufen in der Regel jedoch akuter ab. Morphologische Zeichen können Rötung, Schuppung, Bläschen, Papeln,



Pusteln, Exsudation und Exkoriationen sein. In chronischen Fällen kann es zu Rhagadenbildung, Lichenifikation und Hyperkeratosen kommen. Meist bestehen Juckreiz und Brennen. Die ersten Erscheinungen treten im Bereich der Kontaktstellen auf, wobei die Begrenzung im Gegensatz zu irritativen Kontaktekzemen unscharf ist. Bei allergischen Kontaktekzemen können dann weitere Hauterscheinungen an anderen Körperstellen auftreten, die nicht mit dem Allergen in Kontakt gekommen sind (Streuung).

Ein allergisches (Typ IV-) Kontaktekzem muss insbesondere bei entsprechender Berufsanamnese (Entstehung und Verschlechterung bei Berufsausübung, Besserung am Wochenende, Abheilung im Urlaub, Rezidiv bei Wiederaufnahme der Arbeit) sowie bei örtlicher Übereinstimmung von Einwirkungsort der Berufsnoxe und Sitz der Hauterscheinungen vermutet werden. Im Gegensatz zum irritativen Handekzem findet man unscharfe Begrenzungen im Bereich der Expositionsstellen sowie nahezu pathognomonisch Streureaktionen außerhalb der Kontaktareale. Bei bevorzugtem Befall des Handrückens ist differentialdiagnostisch ein photoallergisches Kontaktekzem zu bedenken.

#### **4.2.2.2 Proteinkontaktdermatitis**

Die Proteinkontaktdermatitis ist eine seltene Sonderform des Handekzems. Sie ist Folge einer immunologischen Sensibilisierung (Typ I und / oder Typ IV). Die häufigsten Auslöser sind Latex, Nahrungsmittelallergene, Tierhaare. Dem entsprechend findet sich die Proteinkontaktdermatitis besonders häufig bei entsprechender beruflicher Exposition (Gesundheitswesen, Nahrungsmittelgewerbe, Landwirtschaft).

#### **4.2.3 Das atopische Handekzem**

Die typischen klinischen Merkmale atopischer Handekzeme sind in Tabelle 2 dargestellt. Sehr häufig zeigt sich eine bläschenförmige (dyshidrosiforme) Morphe. Pathognomonisch ist die Manifestation im Bereich der Handgelenksbeugen. Atopische Handekzeme können sich auch an den Fingerkuppen ("pulpite sèche") manifestieren, Ferner kann die Tabatière von unscharf begrenzten, lichenifizierten Läsionen befallen sein. Am Handrücken können nummuläre, juckende, jedoch unscharf begrenzte Herde auftreten. Teilweise sind gleichzeitig diskrete Ekzemherde an anderen Körperstellen vorhanden. Diese Manifestationen können allerdings auch erst im weiteren Krankheitsverlauf auftreten.

Neben Lokalisation und Morphe sind zur Diagnostik atopischer Handekzeme eine genaue Anamnese (besonders atopische Eigen- und Familienanamnese, Frage nach Persistenz der Hauterscheinungen bei Arbeitskarenz), und die genaue Erhebung der Kriterien einer atopischen Hautdiathese [Diepgen, Fartasch et al. 1991; Diepgen & Bork 1995] notwendig.

Zum Ausschluss einer sekundär erworbenen Typ IV-Allergie ("Pfropfallergie") sollten bei Verdacht zusätzlich Epikutan-Testungen durchgeführt werden.

#### 4.2.4 Andere Handekzemformen

Es können Handekzeme mit vesikulärer (dyshidrosiformer), hyperkeratotisch-rhagadiformer oder nummulärer Morphologie auftreten, ohne dass diese einer irritativen, allergischen und/oder atopischen Ätiologie zugeordnet werden können (Tabelle 3).

Tabelle 3: Ätiologie und Diagnose bei Handekzemen mit vesikulärer (dyshidrosiformer) (a) und hyperkeratotisch-rhagadiformer (b) Morphe.

Morphe	Ätiologie und Diagnose
a) vesikulär (dyshidrosiform )	<ul style="list-style-type: none"> <li>- atopisches HE</li> <li>- akutes allergisches HE</li> <li>- (dysregulativ mikrobielles) Ekzem vom dyshidrosiformen Typ (Pompholyx)</li> <li>- Mitreaktion (Streuung)</li> </ul>
b) hyperkeratotisch - rhagadiform	<ul style="list-style-type: none"> <li>- chronisches atopisches Ekzem</li> <li>- chronisches allergisches Kontaktekzem (z.B. Dichromat)</li> <li>- konstitutionelles, tyloisches HE (dysregulativ mikrobielles Ekzem vom hyperkeratotisch - rhagadiformen Typ)</li> </ul>

### 4.3 Besondere Ekzemmanifestationen an den Händen

Die Palmoplantarregion weist aufgrund der speziellen funktionellen Belastung, der diese Region ausgesetzt ist, besondere anatomische Merkmale auf. Unter der Hornschicht mit kammartiger Verzahnung der Epidermis und Cutis finden sich keine Follikel und Talgdrüsen, jedoch zahlreiche nervale Rezeptoren, Gefäße und ekkrine Schweißdrüsen. Das palmoplantare Reaktionsmuster auf unterschiedliche Dermatosen ist aufgrund dieser Beschaffenheit auf wenige Morphen beschränkt und beinhaltet im wesentlichen Pustulosen, erythematokeratotische und hyperkeratotisch-rhagadiforme sowie vesikuläre (dyshidrosiforme) Eruptionen (Tabelle 3).

#### 4.3.1 Vesikuläre (dyshidrosiforme) Ekzeme

Per definitionem wird unter einem vesikulären (dyshidrosiformen) Ekzemtyp die Manifestation isolierter Bläschenbildung (Pompholyx) verstanden, die palmar und/oder plantar, häufig auch an den Finger- oder Zehenzwischenräumen auftreten. Begleitend sind eine unterschiedlich stark ausgeprägte, entzündliche Rötung und starker Juckreiz.

Histologische und elektronenmikroskopische Untersuchungen haben ergeben, dass die alte Vorstellung einer Schweißdrüsenbeteiligung nicht zutrifft, sondern es sich um eine lokalisationsbedingte Variante des akuten und subakuten Ekzems handelt (Spongiose). Eine gleichzeitig bestehende atopische Hautdiathese oder atopische Vorerkrankungen sind häufig.

#### **4.3.2 Hyperkeratotisch-rhagadiformer Ekzemtyp**

Diagnostische Schwierigkeiten können Handekzeme mit hyperkeratotisch-rhagadiformer Morphe bereiten, da es "Phänokopien" von chronischen Handekzemen gibt. Klinisch imponieren meist unscharf begrenzte, symmetrische, etwa münzgroße Einzelherde im Zentrum der Handflächen.

Bei der überwiegenden Mehrzahl der hyperkeratotisch-rhagadiformen Handekzeme sind die ursächlichen Faktoren noch nicht einwandfrei geklärt, so dass sich die Klassifizierung als eigenständige Entität anbietet (idiopathisches hyperkeratotisch-rhagadiformes Handekzem). Es handelt sich jedenfalls um ein besonders chronisches, äußerst therapieresistentes Hautleiden mit großer Rezidivneigung in gleicher Lokalisation. Charakteristisch ist, dass kaum Juckreiz besteht und vesikuläre Eruptionen in der Regel fehlen.

#### **4.4 Differentialdiagnosen bei Ekzemmanifestation an den Händen**

Nicht ekzematöse Erkrankungen, die sich ebenfalls an den Händen manifestieren können, werden als sog. Handdermatosen von den Handekzemen abgegrenzt. Erfahrungsgemäß treten diese relativ selten auf. Die wichtigsten Differentialdiagnosen sind in Tabelle 4 dargestellt. Insbesondere eine Psoriasis oder ein Lichen ruber, aber auch eine Tinea manuum können schwer zu diagnostizieren sein, so dass diese manchmal fälschlicherweise als Ekzem behandelt werden. Eine pustulöse palmoplantare Psoriasis kann schwer von einem impetiginisiertem, dyshidrotischen Ekzem zu unterscheiden sein. In seltenen Fällen können palmoplantare Hyperkeratosen im Rahmen anderer Erkrankungen wie z.B. der Mykosis fungoides oder der Pityriasis rubra pilaris auftreten. Hier finden sich weitere Hautveränderungen am Körper, die diagnostisch zielführend sein können. Wir empfehlen daher bei allen unklaren Handdermatosen eine zusätzliche histologische Diagnostik.

Tabelle 4: Wichtige Differentialdiagnosen zu "Handekzemen" bei Auftreten von Hauterkrankungen im Bereich der Hände

- Psoriasis vulgaris
- Psoriasis pustulosa
- Lichen planus
- Mycosis fungoides
- Dermatitis pruriginosa
- Porphyria cutanea tarda
- Keratoma palmare et plantare
- Präkanzerosen, maligne Konditionen/ Morbus Bowen, Morbus Basex, Radiodermatitis
- Tinea manuum
- Skabies
- Erythema exudativum multiforme
- fixes Arzneimittelexanthem
- Granuloma anulare
- Artefakte
- Herpes simplex digitalis
- Lues II
- u.a.

## 5 Diagnostische Maßnahmen

Die Anamnese bei Patienten mit Handekzemen sollte spezifische Expositionen (u.a. Freizeit, häusliche und berufliche Belastungen, Medikamenteneinnahme, Nikotin und andere Noxen), den Zeitverlauf und die allergologische Eigenanamnese unter Berücksichtigung des Atopiescores [Diepgen, Fartasch et al. 1991; Diepgen, Sauerbrei et al. 1996; Berndt, Hinnen et al. 1999] beinhalten.

Sowohl häusliche als auch berufsspezifische Expositionen müssen berücksichtigt werden. Hierzu gehören auch Angaben zum Verlauf des Handekzems während Urlaubs-, Wochenend- und Arbeitsunfähigkeitszeiten.

Bei der klinischen Untersuchung ist neben der Erhebung des Befundes im Bereich der Hände eine Inspektion der Füße sowie des gesamten Integumentes notwendig.

Die Diagnostik erfolgt indikationsbezogen. Die Standarddiagnostik zur Bestimmung des Atopiestatus sollte neben der Erhebung des Atopiescores eine orientierende Pricktestung mit den häufigsten Inhalationsallergenen unter Berücksichtigung berufsspezifischer Allergene (Latex- oder Nahrungsmittelallergene) beinhalten (siehe AWMF Leitlinie Soforttyp-Allergie gegen Naturlatex 061-002 ) [Rueff & Przybilla 2008]. Zur Durchführung und Ablesung sei auf

die Positionspapiere der Fachgesellschaften (EAACI) verwiesen [Heinzerling, Frew et al. 2005]. Der Bestimmung des Atopiestatus dient auch die Bestimmung des Gesamt-IgEs und spezifische IgE-Suchtests auf Inhalationsallergene. Spezifische IgE-Bestimmungen können als Ergänzungsdiagnostik hilfreich sein, insbesondere bei Vorliegen einer Proteinkontaktdermatitis. Auch hier sei auf die Leitlinien der Fachgesellschaften (DGAKI/ÄDA) verwiesen AWMF 061-017 [Kersten, von Wahl et al. 2000; Renz, Becker et al. 2002].

Die Epikutantestung ist das Standardverfahren, um Typ-IV-Sensibilisierungen als Auslöser eines allergischen Kontaktekzems zu identifizieren. Bei Verdacht auf ein photoallergisches Kontaktekzem erfolgt der belichtete Epikutantest. Die Durchführung und Ablesung erfolgt gemäß der vorliegenden Leitlinie (AWMF 013/018) [Schnuch, Aberer et al. 2007]. Die Allergenauswahl und die Testung patienteneigener Substanzen sollten sich an den einschlägigen Empfehlungen orientieren und die Auswahl expositionsspezifischer Allergene beinhalten [Geier, Brehler et al. 1999a; Geier, Brehler et al. 1999b; Schnuch, Aberer et al. 2001; Blome, Diepgen et al. 2003; Struwe, Karger et al. 2005; Frosch, Geier et al. 2006; Hillen, Brehler et al. 2006; de Groot 2008].

Die Relevanzbeurteilung identifizierter Typ-IV Allergene ist sehr wichtig und wenn berufsspezifische Auslöser identifiziert werden, sollte eine Überprüfung des Arbeitsplatzes sowie die Möglichkeit, Stoffe auszutauschen, geprüft werden. Da allergische Kontaktekzeme nur durch eine konsequente Meidung der auslösenden Stoffe zur Abheilung gebracht werden können, müssen Patienten über die Art der Kontaktallergene und ihr Vorkommen umfassend aufgeklärt werden. Wenn Inhaltsstoffe von Externa als Kontaktallergene identifiziert wurden, ist eine allergenorientierte Beratung zu Hautschutz- und Hautpflegemaßnahmen unerlässlich.

Bei der Initialdiagnostik ist eine mykologische Ausschlussdiagnostik erforderlich. Sollte das klinische Bild auf das Vorliegen einer Psoriasis oder eine andere differentialdiagnostisch zu bedenkende Erkrankungen (Tabelle 4) hinweisen, ist eine histologische Sicherung der Diagnose anzustreben, da dies wesentlich für die langfristige Therapieplanung ist oder das Übersehen maligner Erkrankungen vermeidet. Auch ist zu Bedenken, dass eine Psoriasis durch eine Kontaktsensibilisierung provoziert werden kann.

Im Rahmen einer Arzneimittelunverträglichkeit können selten Handekzeme ausgelöst werden und sollten bei entsprechenden anamnestischen Hinweisen berücksichtigt werden [Geldof, Oranje et al. 1989].

Die Bestimmung von hautphysiologischen Parametern ist für die Differentialdiagnostik des Handekzems nicht zielführend, kann aber als Verlaufsparemeter vor allem für wissenschaftliche Fragestellungen eingesetzt werden. Weitere Verfahren zur Hautirritabilitätsdiagnostik bzw. zur Bestimmung der Barrierefunktion und ihrer Bedeutung sind in einer Stellungnahme der Arbeitsgruppe zur Erfassung und Bewertung irritativer Hautschäden kürzlich evaluiert worden [John & Skudlik 2006]

## **6 Prävention**

Die Prävention ist ein wichtiges Basiselement beim Management von Handekzemen, wobei Maßnahmen der primären, sekundären und tertiären Prävention unterschieden werden.

### **6.1 Primäre Prävention**

Auf die primäre Prävention wird in dieser Leitlinie nicht eingegangen, da sich diese an gesunde Personen zu Vermeidung von Krankheiten (in diesem Fall Handekzemen) richtet. Bezüglich Primärprävention berufsbedingter Handekzeme wird auf die TRGS 401 [Elsner & Brandenburg 2001; 2008] und den darin enthaltenen Verweis auf die Leitlinie Hautschutzmittel (AWMF 013/ 056) verwiesen [Fartasch, Diepgen et al. 2008].

### **6.2 Sekundäre Prävention**

Maßnahmen der sekundären Prävention sind angezeigt, wenn bereits Hauterscheinungen an den Händen vorliegen. Ziel ist die Früherkennung erster Symptome, um frühzeitig präventive Maßnahmen einzuleiten.

Falls kein Bezug der Hautveränderungen zu einer versicherten beruflichen Tätigkeit festgestellt wird, obliegt primär dem Hautarzt die Aufgabe, Betroffene über adäquaten Hautschutz aufzuklären (Verhaltens- und Verhältnisprävention auch im außerberuflichen Bereich).

Das Hautarztverfahren bietet eine gemeinsame Grundlage für Ärzte und Unfallversicherungsträger schnell und effektiv geeignete Maßnahmen zu ergreifen, einer Berufskrankheit vorzubeugen und Betroffenen zu ermöglichen, die berufliche Tätigkeit fortzusetzen [John, Skudlik et al. 2007].

Jeder Arzt ist (gemäß § 41 Vertrag Ärzte/Unfallversicherungsträger) verpflichtet, einen Patienten, bei dem die Möglichkeit besteht, dass durch die berufliche Tätigkeit eine Hauterkrankung entsteht, wieder auflebt oder sich verschlimmert, einem Hautarzt vorzustellen [Breuer 2005a; Breuer 2005b]. Dieser kann dann (ebenso wie Arbeitsmediziner oder Ärzte mit der Zusatzbezeichnung „Betriebsmedizin“) das Hautarztverfahren einleiten

[John, Skudlik et al. 2007]. Das Hautarztverfahren setzt besondere Schwerpunkte in der exakten Erfassung der schädigenden Einwirkungen und der dezidierten Stellungnahme zu den erforderlichen präventiven Maßnahmen. Diese umfassen sowohl therapeutische Empfehlungen -einschließlich Beantragung eines Behandlungsauftrages nach §3 BKV- als auch ausführliche Empfehlungen zu den zu ergreifenden Hautschutzmaßnahmen, arbeitsplatzbezogenen Maßnahmen sowie weiterer Intervention seitens des Unfallversicherungsträgers. Dies beinhaltet u. a. Vorschläge zur Einleitung spezifischer Präventionsangebote auf der Ebene der sekundären Individual-Prävention (SIP; Hautschutzseminare) bzw. der tertiären Individual-Prävention (TIP, modifiziertes stationär-ambulant vernetztes Heilverfahren) [John & Skudlik 2006]. Zur Durchführung wird auf die Empfehlung: Hautarztverfahren der Deutschen Dermatologischen Gesellschaft (DDG)“ verwiesen [John, Skudlik et al. 2007].

Das Stufenverfahren Haut der gesetzlichen Unfallversicherung sorgt für eine verwaltungsseitige Gewährleistung einer effizienten und raschen Umsetzung indizierter Präventionsangebote nach (i.d.R. mittels Hautarztbericht) eingegangener Meldung [Skudlik & John 2007].

Ambulante Hautschutzseminare sind für Gesundheitsberufe, Friseurhandwerk, Küchen- und Reinigungsberufe sowie für weitere Berufsgruppen etabliert [Diepgen & Schmidt 2003; Schwanitz, Riehl et al. 2003; Nienhaus, Rojahn et al. 2004; Schürer, Klippel et al. 2005; Weisshaar, Radulescu et al. 2005; Soost, Graupner et al. 2007; Weisshaar, Radulescu et al. 2007]. Die Konzeption der Hautschutzseminare beinhaltet eine Verknüpfung der methodischen Grundsätze und Verfahren der Erwachsenenbildung. Inhaltlich erfolgen fachtheoretische und fachpraktische Schulungen zur Auswahl und Anwendung adäquaten Hautschutzes mit dem Ziel des Berufsverbleibes. Bestandteil der edukativen Maßnahmen ist die Motivation zur Anwendung adäquaten Hautschutzes und im Rahmen der Gesundheitsförderung eine individuelle Kompetenzentwicklung bezüglich der Fähigkeit, sich selbst für die eigene Gesundheit verantwortlich zu fühlen („empowerment“) [Schwanitz, Riehl et al. 2003; Wulfhorst, Bock et al. 2006]. Die so erarbeiteten geeigneten Hautschutzmittel werden nach Abschluss des Seminars in der Regel durch den Unfallversicherungsträger für einen bestimmten, zumeist mehrmonatigen Zeitraum zur Verfügung gestellt („Starterpaket“). Grundsätzlich besteht aber für den Arbeitgeber die Verpflichtung, adäquaten Hautschutz bereit zu stellen (s. primäre Prävention).

### **6.3 Tertiäre Prävention**

Bei ambulant nicht beherrschbaren therapieresistenten schweren und / oder chronischen Handekzemen kann die Indikation für eine stationäre Heilbehandlung bestehen. Falls keine

berufsbedingte Hauterkrankung vorliegt Bezug zu einer beruflichen Tätigkeit hergestellt wird, besteht die Indikation für eine akut-stationäre Behandlung oder eine stationäre Rehabilitationsmaßnahme zu Lasten des Krankenversicherungsträgers; falls die Erwerbsfähigkeit bedroht ist zu Lasten des Rentenversicherungsträgers [Buhles, Wehrmann et al. 2006] (vgl. AWMF Leitlinie 013/026 „Stationäre dermatologische Rehabilitation Erwachsener“).

Bei berufsbedingten schweren Handekzemen (Bereich der gesetzlichen Unfallversicherung) gilt Folgendes:

Tertiäre Präventionsmaßnahmen sind bei konkret drohendem objektivem Zwang zur Unterlassung der schädigenden Tätigkeit (drohende Gefahr der Entstehung einer Berufskrankheit nach Nr. 5101 BKV) indiziert. In der Regel handelt es sich hierbei um klinisch schwere und / oder chronifizierte Handekzeme, bei denen die ambulanten Maßnahmen der sekundären Prävention nicht ausreichend waren [Diepgen, Radulescu et al. 2005; Skudlik, Weisshaar et al. 2008].

Tertiäre Präventionsmaßnahmen bei (berufsbedingten) Handekzemen beinhalten eine vernetzte (ambulant, stationär) und interdisziplinäre (berufsdermatologische, betriebsärztliche, gesundheitspädagogische, ergotherapeutische, psychologische und BG-verwaltungsseitige) Intervention mit dem Ziel der Verbesserung des Krankheitsbildes und soweit möglich eines langfristigen Berufsverbleibes [Skudlik, Wulfhorst et al. 2008]. Dieses, in den berufsgenossenschaftlichen Abläufen verankerte Maßnahmenangebot („Stufenverfahren Haut“ [Drechsel-Schlund, Francks et al. 2007; Skudlik & John 2007]) wird mit dem Ziel einer möglichst langfristigen Abheilung des Handekzems in speziellen berufsdermatologischen Zentren eingeleitet (modifiziertes stationäres Heilverfahren nach dem „Osnabrücker Modell“) und eng verzahnt im Rahmen eines in der Regel längerfristigen ambulanten berufsgenossenschaftlichen Heilverfahrens durch den betreuenden Hautarzt am Heimatort fortgeführt [Skudlik, Weisshaar et al. 2008].

In den Fällen, in denen trotz konsequenter Ausschöpfung der zur Verfügung stehenden Abhilfemaßnahmen der sekundären und tertiären Prävention der objektive Zwang zu Unterlassung der schädigenden Tätigkeit nicht abwendbar ist, ist die Erstattung einer „ärztlichen Anzeige über eine Berufskrankheit“ (F6000) [John 2003] indiziert.

Nach tatsächlich erfolgter Aufgabe der schädigenden Tätigkeit können – ggf. untermauert durch ein berufsdermatologisches Gutachten – im Rahmen der tertiären Prävention berufliche und therapeutische Rehabilitationsmaßnahmen (Umschulung in eine leidensgerechte Tätigkeit, ambulantes, ggf. modifiziertes stationäres Heilverfahren zur



Minderung der Berufskrankheitenfolgen) angezeigt sein [Diepgen, Radulescu et al. 2005; Skudlik, Wulfhorst et al. 2008].

## **7 Therapie**

### **7.1 Allgemeine Therapieprinzipien**

Die Therapie orientiert sich an der Systematik, Klinik und dem Schweregrad des Handekzems (Definition siehe 4.1). Eine Übersicht zum stufenweisen Vorgehen ist in Abbildung 2 dargestellt.

Leichte Handekzeme sollten schnell, effektiv und konsequent therapiert werden, um einer Chronifizierung entgegen zu wirken. Eine vollständige funktionelle Regeneration der epidermalen Barriere tritt erst im Verlauf von mehreren Wochen bzw. Monaten nach Abheilung eines chronischen Handekzems ein. Daher ist darauf zu achten, dass Betroffene eine ausreichend lange Karenz gegenüber hautirritierender Exposition einhalten. Chronische Handekzeme (Definition siehe Abschnitt 4.1) sind schwer zu therapieren und erfordern ein komplexes Management.

Abbildung 2: Stufenweise Therapie bei Handekzemen entsprechend des Schweregrades (Definition siehe 4.1)

				Stufe 1	Stufe 2	Stufe 3	
				<ul style="list-style-type: none"> <li>▪ antipruriginöse und antiseptische Wirkstoffe,</li> <li>▪ topische Glukokortikosteroide (kurzfristig oder intermittierend)</li> <li>▪ Topische Calcineurininhibitoren</li> <li>▪ Iontophorese</li> </ul>	Zusätzlich zu Maßnahmen der Stufe 1: <ul style="list-style-type: none"> <li>▪ hochpotente topische Gluko-kortikosteroide</li> <li>▪ UV-Therapie</li> <li>▪ Alitretinoin</li> </ul>	Zusätzlich zu Maßnahmen der Stufe 1 und Stufe 2: Systemische immunmodulierende Therapie (z.B. Alitretinoin, systemische Glukokortikosteroide, Ciclosporin)	
<b>Topische Basistherapie</b>				Hydratation der Haut, Emollientien, Vermeidung oder Reduktion von Triggerfaktoren, Initiierung von Hautschutzmaßnahmen			
<b>Trockenheit der Hände</b>	<b>Leichtes Handekzem</b>	<b>Mittelschweres und schweres Handekzem</b>	<b>Persistierende od. chron. rezidivierende Handekzeme</b>				

Leichte Handekzeme heilen bei adäquater dermatologischer Therapie und Mitwirkung des Patienten schnell wieder ab.

Mittelschwere Handekzeme bestehen trotz adäquater dermatologischer Therapie und Mitwirkung des Patienten mehrere Wochen.

Schweren Handekzeme ausgedehnte dauerhafte oder rezidivierende Hautveränderungen von erheblichem Krankheitswert mit z. B. Rhagaden, ausgeprägter Lichenifikation und Infiltration. Als chronisch werden Handekzeme bezeichnet, die über einen Zeitraum von 3 Monaten trotz adäquater dermatologischer Therapie und Mitwirkung des Patienten nicht zur Abheilung kommen bzw. in einem Zeitraum von 12 Monaten mindestens zweimal rezidivieren.

Bei der Therapie des Handekzems sind die allgemeinen Therapieprinzipien der stadiengerechten Ekzemtherapie zu beachten sowie die Ätiologie (atopisch, allergisch, irritativ), die Akuität (akutes versus chronisches Ekzem), die Morphe (Rötung, Schuppung, Lichenifikation, Bläschen, Hyperkeratosen, Rhagaden etc.) und die Lokalisation (Handrücken, Fingerzwischenräume, Handflächen) der Hauterscheinungen. Voraussetzung für eine erfolgreiche Therapie ist das Erkennen und die Meidung ursächlicher exogener Faktoren (z.B. Allergene, Irritantien). Bei einer Vielzahl von Therapieoptionen, die seit vielen Jahren eingesetzt werden, fehlen trotz umfangreicher klinischer Erfahrung randomisierte klinisch kontrollierte Studien (RCT) [Diepgen, Svensson et al. 2005; Brasch, Becker et al. 2007; Diepgen, Agner et al. 2007]. In den bis zur Erstellung der Leitlinie publizierten randomisierten klinisch kontrollierten Studien wurden 5 RCTs zu topischen Kortikosteroide [Moller, Svartholm et al. 1983; Uggeldahl, Kero et al. 1986; Bleeker, Anagrius et al. 1989; Gupta, Shear et al. 1993; Veien, Larsen et al. 1999], 7 zu UV-Licht Therapie [Rosen, Mobacken et al. 1987; Sjovall & Christensen 1987; Sheehan-Dare, Goodfield et al. 1989; Grattan, Carmichael et al. 1991; Bayerl, Garbea et al. 1999; Polderman, Govaert et al. 2003; Van Coevorden, Kamphof et al. 2004], 5 zur Strahlentherapie [Fairris, Mack et al. 1984; King

& Chalmers 1984; Fairris, Jones et al. 1985; Cartwright & Rowell 1987; Lindelof, Wrangsjö et al. 1987], 1 zur Strahlentherapie im Vergleich zu topischer PUVA Therapie [Sheehan-Dare, Goodfield et al. 1989], 2 zur oralen Gabe von Cyclosporin [Granlund, Erkkö et al. 1996; Granlund, Erkkö et al. 1997], 3 zur oralen Gabe von Retinoiden [Akiyama, Fujii et al. 2001; Thestrup-Pedersen, Andersen et al. 2001; Ruzicka, Larsen et al. 2004; Ruzicka, Lynde et al. 2008], 2 zu Immunmodulatoren (Tacrolimus:[Schnopp, Remling et al. 2002]; Pimecrolimus:[Belsito, Fowler et al. 2004]), 2 über Mittel zur Chelatbildung bei Metallen (Triethylenetetramin:[Burrows, Rogers et al. 1986]; Disulfiram: [Kaaber, Menne et al. 1983]) sowie je ein RCT zur Therapie mit einem topischen Retinoid (Bexarotene) [Hanifin, Stevens et al. 2004], topischen Antibiotika [Hill, Wong et al. 1998], Iontophorese [Odia, Vocks et al. 1996], Disodiumcromoglykat [Pigatto, Gibelli et al. 1990], Ranitidin [Veien, Kaaber et al. 1995], Emollients [Kucharekova, van de Kerkhof et al. 2003], Primrose oil [Whitaker, Cilliers et al. 1996] geprüft.

## **7.2 Basistherapie**

Die konsequente Rückfettung der Haut ist ein wesentlicher Bestandteil der Basistherapie, wobei möglichst konservierungs- und duftstofffreie Präparate eingesetzt werden sollten. Im akuten Stadium wird mit Umschlägen, Lotionen oder Cremes behandelt, im subakuten Stadium mit Salben und im chronischen Stadium mit Fettsalben.

## **7.3 Spezifische topische Lokaltherapie**

Eine Übersicht zur spezifischen topischen Therapie ohne den Einsatz von Glukokortikosteroiden und Calcineurininhibitoren ist in Tabelle 5 dargestellt.

Tabelle 5: Lokalthherapie bei Handekzemen entsprechend der Morphe (ohne topische Glukokortikoide und Calcineurininhibitoren).

Morphe	Angenommene Wirkung	Lokalthherapie (Beispiele)
<b>vesikulär, „dyshidrosiform“</b>	Austrocknend, adstringierend	<ul style="list-style-type: none"> <li>- synthetische Gerbstoffe (Tanninartig),</li> <li>- Lotio alba, Pasta exsiccans NRF, Handbäder, (fett-) feuchte Umschläge, Betupfen mit alkoholhaltigen Tinkturen,</li> <li>- bei Kombination mit Hyperhidrosis evtl. Aluminiumchloridhexahydrat, Leitungswasseriontophorese <i>(siehe AWMF- Leitlinie Nr.013/059: Definition &amp; Therapie der primären Hyperhidrosis)[Wörle, Heckmann et al. 2007]</i></li> </ul>
<b>Nässend/ superinfiziert</b>	Austrocknend, desinfizierend, antibakteriell	<ul style="list-style-type: none"> <li>- Grundregeln der topischen Therapie: „feucht auf feucht“;</li> <li>- Handbäder, (fett-) feuchte Umschläge,</li> <li>- Farbstoffe (selten),</li> <li>- Chlorhexidin, Polyhexanid, Povidon-Jod, Octenidin, Wasserstoffperoxid, Silbersulfadiazin, Clioquinol, 8- Chinolinsulfat-haltige Lotionen/alkoholisch &amp; wässrige Lösungen, Triclosan- &amp; Fusidinsäure haltige Externa <i>(siehe AWMF- Leitlinie Nr.013/038 &amp;54: Staphylokokkeninfektion der Haut, Streptokokkeninfektion der Haut &amp; Schleimhäute)[Schöfer, Brockmeyer et al. 2008; Tschachler, Brockmeyer et al. 2008]</i></li> </ul>
<b>Hyperkeratosen/ Rhagaden/ Fissuren</b>	keratolytisch, antiproliferativ	<ul style="list-style-type: none"> <li>- salicylsäurehaltige Salben (in niedrigeren Konz. auch unter Folienokklusion),</li> <li>- Kochsalz- Harnstoffhaltige Salben,</li> <li>- Argentum nitricum (Rhagaden),</li> <li>- Hydrokolloid-Verbände (Rhagaden),</li> <li>- Cignolin in Externum</li> </ul>
<b>Subakute Ekzemreaktion/ Lichenifikation</b>	Antiinflammatorisch/ antipruriginös, rückfettend	<ul style="list-style-type: none"> <li>- Steinkohlenteerhaltige Externa</li> <li>- Ichthyolhaltige Externa</li> <li>- Polidocanol (Macrogollaurylether) , Harnstoff in Externa</li> </ul>
<b>Trocken, Schuppig</b>	Rückfettung, Ekzemprophylaxe	<ul style="list-style-type: none"> <li>- Grundregel der topischen Therapie: Rückfettung mit Öl-in-Wasser oder Wasser-in-Öl-Emulsion,</li> <li>- Glycerinhaltige Basiscreme etc.</li> </ul>

### 7.3.1 Keratolytika

Als Keratolytika werden Salizylsäure und Harnstoff eingesetzt. Salizylsäure wird in Konzentrationen bis zu 20% wegen ihrer Hornschicht-lösenden Wirkung bei chronischen,

insbesondere hyperkeratotisch rhagadiformen Handekzemen eingesetzt, Harnstoff in Konzentrationen von 5% bis 10% wegen seiner Hornschicht-erweichenden, glättenden, penetrationsfördernden und wasserbindenden Wirkung [Frosch, Peiler et al. 2003; Bohnsack, Scherdin et al. 2004; Schoelermann, Bohnsack et al. 2005]. Bei zu hoher oder falscher Dosierung, Okklusion oder gleichzeitigen irritativen Expositionen kann es zu Hautreizungen, Rötungen und Brennen kommen. Es ist auf eine möglicherweise penetrationsfördernde Wirkung zu achten.

### **7.3.2 Glukokortikosteroide**

Der gezielte und richtige Einsatz von Glukokortikosteroiden ist nach wie vor von zentraler Bedeutung für die antientzündliche topische Lokalthherapie. Die Potenz des eingesetzten Kortikosteroides und die Therapiedauer hängen von der Schwere des Handekzems und der Lokalisation ab. Es wird auf die Leitlinie „Topische Dermatotherapie mit Kortikosteroiden – therapeutischer Index“ der Deutschen Dermatologischen Gesellschaft verwiesen (AWMF-Leitlinie 013/034) [Luger, Loske et al. 2004; Luger, Elsner et al. 2005]. Die Präparate stehen in verschiedenen Grundlagen zur Verfügung, z.B. als Lösung, Fettcreme, Salbe usw. Die Wahl der Grundlage richtet sich nach der Morphologie und dem Stadium des Ekzems. Für Wirksamkeit und Nebenwirkungsrisiko sind nicht nur die Wirkstoffe selbst verantwortlich, sondern auch die Grundlage und der Applikationsmodus.

Bisher wurden nur 5 randomisierte kontrollierte klinische Studien (RCT) zur topischen Therapie mit Kortikosteroiden bei Handekzemen durchgeführt. In Tabelle 6 sind die Charakteristika dieser Studien kurz dargestellt.

Kortikosteroide sollten immer mit einer rückfettenden steroidfreien Lokalthherapie kombiniert werden. Systemische Kortikosteroide sollten zur Therapie des Handekzems nur in besonderen Fällen eingesetzt werden. Ebenso sollte es vermieden werden, topische Kortikosteroide über einen längeren Zeitraum einzusetzen. Besser ist es, im akuten Schub ausreichend starke Kortikosteroide über einen kurzen Zeitraum einzusetzen und diese dann wieder entsprechend schnell auszuschleichen.

Vor Einsatz topischer Kortikosteroide sollte eine Mykose ausgeschlossen worden sein. Die topische Behandlung mit Kortikosteroiden darf keinesfalls eine adäquate ätiologische diagnostische Abklärung des Handekzems ersetzen oder unangemessen verzögern. Bei Eintreten einer Befundverschlechterung ist die Möglichkeit einer Kontaktsensibilisierung auf das Kortikosteroid selbst oder Inhaltsstoffe des Topikums in Erwägung zu ziehen und mittels Epikutantestung diagnostisch abzuklären [Dooms-Goossens & Morren 1992; Uter, Geier et al. 2001; Davis, el-Azhary et al. 2007].

Die unerwünschten Nebenwirkungen der Kortikosteroide sind gut bekannt, beim Handekzem ist eine dermale Hautatrophie und eine epidermale Barrierschädigung besonders bedeutsam. Dies kann die funktionelle Wiederherstellung der epidermalen Barriere und somit eine dauerhafte medizinische Rehabilitation erschweren oder sogar unmöglich machen [Kligman 2001; Kao, Fluhr et al. 2003]. Die Beeinflussung der Barrierefunktion durch Kortikosteroide sollte bei fortbestehender irritativer Exposition (z.B. am Arbeitsplatz) berücksichtigt werden.

Zur Einsparung von topischen Kortikosteroiden hat sich die Intervall- oder Stufentherapie bewährt. Im Allgemeinen ist die epidermale Barriere beim Absetzen / Ausschleichen der Kortikosteroide noch nicht wieder aufgebaut, so dass eine konsequente kortikosteroidfreie Lokalthherapie notwendig ist (beispielsweise kombiniert mit einer Phototherapie).

Bezugnehmend auf den in der Leitlinie 013/034 [Luger, Elsner et al. 2005] aufgestellten therapeutischen Index sind Glukokortikoide der Kategorie 2 mit möglichst hohem therapeutischen Index (TIX > 2) in der Therapie chronischer Handekzeme besonders zu empfehlen, da sie eine besonders günstige Ratio von erwünschter zu unerwünschter Wirkung zeigen. Ausgeprägte akut-inflammatorische Handekzemschübe können den kurzfristigen Einsatz hochpotenterer Kortikosteroide mit einem geringeren TIX rechtfertigen. Ferner kann bei chronisch hyperkeratotisch-rhagadiformen Handekzemen die Behandlung mit einem hochpotenten Glukokortikoid wie Clobetasol indiziert und derjenigen mit Glukokortikoiden mit niedrigerer Potenz und höherem TIX überlegen sein, um bei diesen Ekzemformen die antiproliferative Wirkung auszunutzen und da per se von einer geringeren Wirkstoffpenetration ausgegangen werden kann.

Tabelle 6: Charakteristika randomisierter klinischer Studien zur Therapie des Handekzems mit topischen Kortikosteroiden und Phototherapie

Autor / Jahr	Design	Therapiearme	Behandlungs- bzw. Beobachtungsdauer	Fallzahl
<b>Topische Kortikosteroide</b>				
Bleeker [Bleeker, Anagrus et al. 1989]	Parallelgruppen	Flupredniden versus Betamethason	3 Wochen	2 x 38 Patienten
Gupta [Gupta, Shear et al. 1993]	Parallelgruppen	Betamethason in zwei unterschiedlichen Formulierungen	7 Tage	2 x 29 Patienten
Moller [Moller, Svartholm et al. 1983]	Rechts - links Vergleich	Clobetasolpropionat versus Fluprednidenacetat	Unklar, Erhaltungstherapie	55 Patienten
Uggeldahl [Uggeldahl, Kero et al. 1986]	Rechts - links Vergleich	Desonid 0,1% versus Desonid 0,05%	2 Wochen	46 Patienten

Veien [Veien, Larsen et al. 1999]	Parallelgruppen	Mometason 3 wöchentlich versus 2 wöchentlich versus Grundlage	30 Wochen	35 versus 37 versus 34 Patienten
<b>Phototherapie</b>				
Bayerl [Bayerl, Garbea et al. 1999]	Parallelgruppen	UVB 5x wöchentlich versus keine UVB Therapie	8 Wochen	19 von 24 versus 17 von 24 Patienten.
Grattan [Grattan, Carmichael et al. 1991]	Rechts - links Vergleich	Topische PUVA 3x wöchentlich versus UVA	8 Wochen	15 Patienten
Polderman [Polderman, Govaert et al. 2003]	Parallelgruppen	UVA-1 5x wöchentlich versus Placebobestrahlung	3 Wochen	15 versus 10 Patienten
Rosen [Rosen, Mobacken et al. 1987]	Parallelgruppen und rechts-links Vergleich	Therapiearm 1: Orale PUVA versus Placebo Therapiearm 2: UVB versus Placebo	Zeitdauer bis Abheilung (maximal 12 Wochen)	14 versus 16 Patienten
Sheehan-Dare [Sheehan-Dare, Goodfield et al. 1989]	Rechts - links Vergleich	Topische PUVA versus Strahlentherapie (90 Rad 50 Kv 3x)	Maximal 18 Wochen	21 Patienten
Sjovall [Sjovall & Christensen 1987]	Parallelgruppen (3 Arme)	UVB (Hände) versus Placebobestrahlung (Hände) versus UVB (Hände) plus UVB + UVA (Körper)	8 Wochen	5 versus 5 versus 5 Patienten
Van Coevorden [Van Coevorden, Kamphof et al. 2004]	Parallelgruppen	Orale PUVA versus Bade PUVA	10 Wochen	63 versus 62 Patienten

### 7.3.3 Topische Calcineurin-Inhibitoren

Die Calcineurininhibitoren Pimecrolimus und Tacrolimus können zur Behandlung eines atopischen Handekzems eingesetzt (S2-Leitlinie Neurodermitis [Werfel, Aberer et al. 2008] AWMF 013/027). Allerdings liegen kontrollierte Studien mit ausreichender Fallzahl zur Wirksamkeitsbeurteilung beim Handekzem nicht vor. Andererseits kann durch den Einsatz der Calcineurininhibitoren das Auftreten einer Hautatrophie mit weiterer Verminderung der Barrierefunktion verhindert werden [Schliemann, Kelterer et al. 2007]. Einschränkungen vor allem bei geplanter Phototherapie sind zu bedenken.

### 7.3.4 Sonstige Lokaltherapeutika

Bei superinfizierten Ekzemen können antimikrobielle Substanzen eingesetzt werden (z.B. Clioquinol (Vioform®), Chlorhexidin, usw.) [Frentzen, Ploenes et al. 2002; Gloor, Becker et al. 2002]. Deren Anwendung wird beim atopischen Ekzem beschrieben [Stalder, Fleury et al. 1992; Brockow, Grabenhorst et al. 1999; Wohlrab, Jost et al. 2007].

Der Zusatz von teerhaltigen Präparaten (z.B. Liquor carbonis detergens, Ichthyol oder Tumenol ) kann bei subakuten bis chronischen Ekzemen angewandt werden und hat eine entzündungshemmende, juckreizstillende und antiproliferative Wirkung [Pion, Koenig et al. 1995; Schmid & Korting 1996; Roelofzen, Aben et al. 2007].

Bei hyperkeratotisch-rhagadiformen und vesikulären Handekzemen bestehen nicht publizierte klinische Erfahrungen zur Therapie mit Cignolin (Dithranol) (DD Psoriasis).

#### **7.4 Physikalische Therapie und Phototherapie**

Bei zusätzlich bestehender Hyperhidrose und bei vesikulären (dyshidrosiformen) Handekzemen kann eine Behandlung mit Leitungswasser-Iontophorese durchgeführt werden [Odia, Vocks et al. 1996; Hölzle, Reinauer et al. 2004] (AWMF QS-Leitlinie Leitungswasser-Iontophorese)

Beim chronischen Handekzem hat sich die Photochemotherapie sehr bewährt, wobei heute überwiegend Creme- oder Bade-PUVA Therapie eingesetzt wird. Durch den Einsatz von Teilkörperbestrahlungsgeräten kann die Behandlung auf die Hände beschränkt werden. Einige kontrollierte Studien belegen die Wirksamkeit verschiedener Modalitäten der Phototherapie [Diepgen, Radulescu et al. 2005]. Die Charakteristika der 7 bisher durchgeführten randomisierten kontrollierten klinischen Studien (RCT) zur Anwendung der Phototherapie bei Handekzemen sind in Tabelle 6 dargestellt. Die Fallzahlen sind insgesamt gering.

Bei einer Langzeittherapie ist das potentielle kanzerogene Risiko zu beachten (Siehe S1-Leitlinie Phototherapie und Photochemotherapie AWMF 013/029 [Hölzle, Gollnick et al. 2007]). Eine Kombination von topischen Calcineurininhibitoren mit der UV-Therapie ist zu vermeiden.

Die Wirksamkeit einer sog. „UV-freien Phototherapie“ (Dermodyne®) ist zur Zeit wissenschaftlich unzureichend belegt [Krutmann, MedveKoenigs et al. 2005].

#### **7.5 Systemische Therapie**

Schwere, chronische Handekzeme (Definition siehe 4.1), die nicht ausreichend auf die lokaltherapeutischen Maßnahmen ansprechen, können die frühzeitige Einleitung einer systemischen Therapie erforderlich machen. Alitretinoin ist zur Therapie des chronischen Handekzems zugelassen und zeigte in klinischen Studien eine überzeugende Wirksamkeit [Ruzicka, Larsen et al. 2004; Ruzicka, Lynde et al. 2008]. Ciclosporin sollte nur bei schweren, therapeutisch nicht beherrschbaren Handekzemen eingesetzt werden (off label use).



### **7.5.1 Alitretinoin**

Alitretinoin ist zugelassen für die Behandlung des schweren chronischen Handekzems, das nicht oder nicht ausreichend auf die Behandlung mit potenten topischen Kortikosteroiden anspricht. Alitretinoin ist ein Agonist beider Vitamin-A-Säure-Rezeptoren und wirkt primär immunmodulatorisch und antientzündlich (im Gegensatz zu Retinoiden kaum austrocknend). Mit einem Studienprogramm von über 2000 untersuchten Patienten weist es die mit Abstand höchste Evidenz bei der Therapie des chronischen Handekzems auf [Bollag & Ott 1999; Ruzicka, Larsen et al. 2004; Ruzicka, Lynde et al. 2008]. In einer Phase III Studie, der sog. BACH-Studie (Benefit of Alitretinoin in Chronic Hand Ekzema) konnte gezeigt werden, dass sich der Symptomscore des Handekzems unter Alitretinoin 30mg um 75% nach 24 Wochen Therapie verbesserte (Ruzicka et al. 2008). Jeder zweite Patient erreichte unter der 30mg Dosierung eine vollständige bzw. fast vollständige Abheilung. 65% blieben in der 6-monatigen Nachbeobachtungsphase rezidivfrei. Von den Patienten, die wieder behandelt werden mussten, heilten 80% unter Alitretinoin 30mg erneut vollständig ab, so dass Alitretinoin auch für das Langzeitmanagement des chronischen Handekzems eingesetzt werden kann. Die empfohlene Standarddosierung von Alitretinoin ist 30mg 1x täglich oral, bei Patienten mit nicht ausreichend eingestellter Fettstoffwechselstörung sollte die Therapie mit 1x täglich 10 mg begonnen werden. Die Therapie sollte über 12 – 24 Wochen bzw. bis zur Abheilung durchgeführt werden. Studien zeigten, dass eine Weiterführung der Therapie eine zusätzliche Besserung bringen kann. Alitretinoin wurde insgesamt gut vertragen, Kopfschmerzen, die insbesondere innerhalb der ersten 10 Tage nach Therapiebeginn auftraten und vorübergehend waren, sind die am häufigsten beobachtete Nebenwirkung (bei ca. 20% der Patienten). Wie alle Vitamin-A-Säure-Derivate ist Alitretinoin teratogen. Daher ist bei Frauen im gebärfähigen Alter ein Schwangerschaftspräventionsprogramm durchzuführen (analog Isotretinoin), das einen Monat vor, während und bis zu einem Monat nach Absetzen eine ausführliche Aufklärung, sichere Kontrazeption, und regelmäßige ärztlich überwachte Schwangerschaftstests umfasst.

### **7.5.2 Systemische Glukokortikosteroide**

Systemische Glukokortikosteroide können im Rahmen eines akuten schweren Handekzems kurzfristig eingesetzt werden (in der Regel 0,5 – 1 mg / KG / Tag Prednisolonäquivalent). Zur Behandlung eines chronischen Handekzems sind sie aufgrund des Nebenwirkungsprofils und fehlender klinischer Studien zur Wirksamkeit nicht geeignet.

### **7.5.3 Ciclosporin**

Ciclosporin ist zur Therapie der schwer ausgeprägten atopischen Dermatitis zugelassen [Granlund, Erkko et al. 1996; Granlund, Erkko et al. 1997]. In einer Metaanalyse von Schmitt

[Schmitt, Schmitt et al. 2007] wurden 15 Studien mit insgesamt 602 Patienten analysiert. 11 Studien waren dabei homogen und konnten verglichen werden. Hierbei zeigte sich nach einer Anwendung von Ciclosporin über 6-8 Wochen eine Effektivität von 55% (95%-CI 48-62%).

Gemäß der Leitlinien der AWMF (AWMF 013/013 „Therapie mit Ciclosporin in der Dermatologie“) [Mrowietz, Czech et al. 2006] wird empfohlen eine Therapie mit Ciclosporin über maximal 6 Monate in der niedrigsten therapeutisch wirksamen Dosis mit anschließender Dosisreduktion über einen Zeitraum von ca. 3 Monaten einzusetzen. Bei einigen Patienten ist eine 6-monatige Therapie allerdings nicht ausreichend, um einen anhaltenden klinischen Erfolg zu erreichen. Bei gutem Ansprechen kann die Therapie früher beendet werden. Ist kein Ansprechen innerhalb von 8 Wochen zu verzeichnen, wird empfohlen, die Cyclosporin-Gabe zu beenden (AWMF- Leitlinie 013/013 der Deutschen Dermatologischen Gesellschaft (DDG): Therapie mit Ciclosporin in der Dermatologie [Mrowietz, Czech et al. 2006]).

#### **7.5.4 Weitere Therapiemaßnahmen**

Für weitere im Einzelfall eingesetzten Therapiemaßnahmen (off label use) wie Methotrexat, Azathioprin, u.a. fehlen randomisierte klinische Studien. Hinsichtlich der Anwendung dieser Substanzen, insbesondere beim atopischen Ekzem und Psoriasis wird auf die entsprechenden Leitlinien verwiesen (AWMF 013/001-010-046-047) [Mrowietz, Barth et al. 2005a; Mrowietz, Barth et al. 2005b; Mrowietz, Altmeyer et al. 2006; Nast, Kopp et al. 2006]. Eine symptombezogene Begleitmedikation (z.B. Antihistaminika, Antibiotika) kann im Einzelfall hilfreich sein. Insbesondere bei schweren Handekzemen können begleitende psychotherapeutische Maßnahmen sinnvoll sein.

## **Verfahren zur Konsensbildung:**

Expertenkommission bestehend aus den Autoren

## **Treffen zur Konsensbildung:**

23.08.2005 Auftragserteilung durch den Präsidenten der DDG Herrn Prof. Gollnik  
13.02.2006 1. Treffen in Heidelberg  
25.05.2006 2. Treffen in Grainau  
23.01.2007 3. Treffen in Bonn  
03.09.2007 4. Treffen in Berlin  
20.11.2007 5. Treffen in Hamburg  
03.03.2008 6. Treffen in Bonn  
24.07.2008 7. Treffen in München  
08.10.2008 Konsensuskonferenz in Heidelberg

Diese Leitlinie wurde ohne finanzielle oder andere Formen der Unterstützung durch Dritte erarbeitet.

Erstellungsdatum:

11/2008

Nächste Überprüfung geplant:

12/2013

Bearbeiter:

Prof. T.L. Diepgen<sup>1</sup>, Heidelberg

Prof. P. Elsner<sup>2</sup>, Jena

Dr. S. Schliemann<sup>2</sup>, Jena

Prof. M. Fartasch<sup>3</sup>, Bochum

Dr. A. Köllner<sup>4</sup>, Duisburg

PD Dr. C. Skudlik<sup>5</sup>, Osnabrück

Prof. Dr. S.M. John<sup>5</sup>, Osnabrück

Prof. M. Worm<sup>6</sup>, Berlin

---

<sup>1</sup> Abteilung Klinische Sozialmedizin, Berufs- und Umweltdermatologie, Ruprecht-Karls-Universität Heidelberg

<sup>2</sup> Klinik für Dermatologie und Allergologie, Friedrich-Schiller-Universität Jena

<sup>3</sup> Abteilung klinische & experimentelle Berufsdermatologie, BGFA-Forschungsinstitut für Arbeitsmedizin der Deutschen Gesetzlichen Unfallversicherung, Ruhr-Universität Bochum

<sup>4</sup> Dermatologe, Duisburg

<sup>5</sup> Fachgebiet Dermatologie, Umweltmedizin, Gesundheitstheorie, Universität Osnabrück

<sup>6</sup> Klinik für Dermatologie, Charité Universität Berlin

## Referenzen

- (2008). "Gefährdung durch Hautkontakt - Ermittlung, Beurteilung, Maßnahmen (TRGS 401)." **TGRS 401**. [http://www.baua.de/de/Themen-von-A-Z/Gefahrstoffe/TRGS/TRGS-401\\_content.html](http://www.baua.de/de/Themen-von-A-Z/Gefahrstoffe/TRGS/TRGS-401_content.html)
- Akiyama, H., K. Fujii, et al. (2001). "Antibacterial action of several tannins against Staphylococcus aureus." J Antimicrob Chemother **48**: 487-91.
- Bayerl, C., A. Garbea, et al. (1999). "Pilotstudie zur Therapie des beruflich bedingten Handekzems mit einer neuen tragbaren UVB-Bestrahlungseinheit." Akt Derm **25**: 302-305.
- Belsito, D. V., J. F. Fowler, et al. (2004). "Pimecrolimus cream 1%: a potential new treatment for chronic hand dermatitis." Cutis **73**: 31-38.
- Berg, S. (2005). "Prävalenz von Handekzemen in Heidelberg und weltweit – die Heidelberger Prävalenzstudie im Vergleich mit Ergebnissen aus der Literatur."
- Berndt, U., U. Hinnen, et al. (1999). "Role of the atopy score and of single atopic features as risk factors for the development of hand eczema in trainee metalworkers." Br J Dermatol **140**: 922-924.
- Bleeker, J., C. Anagrus, et al. (1989). "Double-blind comparative study of Corticoderm cream + unguentum Merck and Betnovate cream + unguentum Merck in hand dermatitis." J Dermatol Treat **1**: 87-90.
- Blome, O., T. L. Diepgen, et al. (2003). "Das Bamberger Merkblatt." Trauma und Berufskrankheit **5(4)**: 397-9.
- Bohnsack, K., U. Scherdin, et al. (2004). "Beneficial effects of a medical hand care system in different skin conditions and in hand eczema (abstr.)." J Eur Acad Dermatol Venereol **18**((Suppl. 2)): 221.
- Bollag, W. and F. Ott (1999). "Successful treatment of chronic hand eczema with oral 9cis retinoic acid." Dermatology **199**: 308-312.
- Brasch, J., D. Becker, et al. (2007). "Contact dermatitis." J Dtsch Dermatol Ges **5(10)**: 943-51.
- Breuer, J. (2005a). "HVBG BK-Rundschreiben 031/2005 vom 21.9.2005: Verfahren zur Früherfassung berufsbedingter Hautkrankheiten ("Hautarztverfahren") nach den §§ 41 - 43 des Vertrages gemäß § 34 Abs. SGB VII Ärzte-Unfallversicherungsträger (Ärztevertrag). Einführung neuer Vordrucke für das Hautarztverfahren (411.43 Blm/gb)." Rundschreiben 031.
- Breuer, J. (2005b). "HVBG BK-Rundschreiben 038/2005 vom 06.12.2005: Stufenverfahren Haut (Stufe 1); Workflow im Berufskrankheiten und Reha-Informationssystem (BIS). (412.0 376.3-5101 Rg/gb)." Rundschreiben 038.
- Brockow, K., P. Grabenhorst, et al. (1999). "Effect of gentian violet corticosteroid, and tar preparations in Staphylococcus aureus colonized atopic eczema." Dermatology **199**: 231-6.
- Buhles, N., J. Wehrmann, et al. (2006). "S1-Leitlinie Dermatologische stationäre Rehabilitation bei atopischer Dermatitis Erwachsener." <http://www.uni-duesseldorf.de/AWMF/II/013-026.htm>
- Burrows, D., S. Rogers, et al. (1986). "Treatment of nickel dermatitis with trientine." Contact Dermatitis **15**: 55-57.
- Cartwright, P. H. and N. R. Rowell (1987). "Comparison of Grenz rays versus placebo in the treatment of chronic hand eczema." Br J Dermatol **117**: 73-76 Coenraads PJ.

- Coenraads, P. J., J. Bouma, et al. (2004). "Zur Einschätzung der Lebensqualität bei Patienten mit berufsbedingten Handekzemen." Hautarzt **55**: 28-30.
- Davis, M. D., R. A. el-Azhary, et al. (2007). "Results of patch testing to a corticosteroid series: a retrospective review of 1188 patients during 6 years at Mayo Clinic." J Am Acad Dermatol **56**(6): 921-7.
- de Groot, A. C. (2008). Patch Testing - Test concentration and Vehicles for 4350 Chemicals. Wapserveen, acdegroot publishing.
- Dickel, H., T. Bruckner, et al. (2002). "Surveillance scheme for occupational skin disease in the Saarland, FRG: first report from BKH-S." Contact Dermatitis **46**: 197-206.
- Diepgen, T. L. (2003). "Occupational skin-disease data in Europe." Int Arch Occup Environ Health **76**: 331-338.
- Diepgen, T. L. (2006). Rund um die Therapie: Handekzeme. Fortschritte der praktischen Dermatologie und Venerologie 2006. G. Plewig, P. Thomas and J. Prinz, Springer: S 409 - 419.
- Diepgen, T. L., T. Agner, et al. (2007). "Management of chronic hand eczema." Contact Dermatitis **57**: 203-210.
- Diepgen, T. L., K. E. Andersen, et al. (2008). "Hand eczema classification - a cross-sectional." Br J Dermatol: in press.
- Diepgen, T. L. and K. Bork (1995). "Jugendarbeitsschutzuntersuchungen: berufsdermatologische und allergologische Aspekte." Arbeitsmed Sozialmed Umweltmed **30**: 461-463.
- Diepgen, T. L., M. Fartasch, et al. (1991). "Kriterien zur Beurteilung der atopischen Hautdiathese." Dermatosen **39**: 79-83.
- Diepgen, T. L., M. Radulescu, et al. (2005). "Rehabilitation von berufsbedingten Hauterkrankungen." Hautarzt **56**: 637-643.
- Diepgen, T. L., W. Sauerbrei, et al. (1996). "Development and validation of diagnostic scores for atopic dermatitis incorporating criteria of data quality and practical usefulness." J Clin Epidemiology **49**: 1031-1038.
- Diepgen, T. L. and A. Schmidt (2002). "Werden Inzidenz und Prävalenz berufsbedingter Hauterkrankungen unterschätzt?" Arbeitsmed Sozialmed Umweltmed **37**: 477-480.
- Diepgen, T. L. and A. Schmidt (2003). "TRSGen mit dermatologischer Relevanz." Arbeitsmed Sozialmed Umweltmed **38**: 393-396.
- Diepgen, T. L., A. Svensson, et al. (2005). "Therapie von Handekzemen. Was können wir von publizierten klinischen Studien lernen?" Hautarzt **56**: 224-231.
- Dooms-Goossens, A. and M. Morren (1992). "Results of routine patch testing with corticosteroid series in 2073 patients." Contact Dermatitis **26**(3): 182-91.
- Drechsel-Schlund, C., H. P. Francks, et al. (2007). "Stufenverfahren Haut." **01/07**: 32-35.
- Elsner, P. and S. Brandenburg (2001). "Rechtliche Grundlagen des Hautschutzes." Dermatol Beruf Umwelt **49**: 54-58.
- Fairris, G. M., D. H. Jones, et al. (1985). "Conventional superficial X-ray versus Grenz ray therapy in the treatment of constitutional eczema of the hands." Br J Dermatol **112**: 339-341.
- Fairris, G. M., D. P. Mack, et al. (1984). "Superficial X-ray therapy in the treatment of constitutional eczema of the hands." Br J Dermatol **111**: 445-449.

- Fartasch, M., T. L. Diepgen, et al. (2008). "S1-Leitlinie Berufliche Hautmittel." <http://www.uni-duesseldorf.de/AWMF/II/013-056.htm>
- Frentzen, M., K. Ploenes, et al. (2002). "Clinical and microbiological effects of local chlorhexidine applications." Int Dent J **52**: 325-9.
- Frosch, P. J., J. Geier, et al. (2006). Patch Testing with the Patients' Own Products. Textbook of Contact Dermatitis. P. J. Frosch, T. Menné and J. P. Lepoittevin. Berlin, Heidelberg, Springer: 929-941.
- Frosch, P. J., D. Peiler, et al. (2003). "Wirksamkeit von Hautschutzprodukten im Vergleich zu Hautpflegeprodukten bei Zahntechnikern – eine kontrollierte Feldstudie." J Dtsch Dermatol Ges **7**: 547-557.
- Funke, U., M. Fartasch, et al. (2001). "Incidence of work-related hand eczema during apprenticeship: first results of a prospective cohort study in the car industry." Contact Dermatitis **44**: 166-172.
- Geier, J., R. Brehler, et al. (1999a). "Berufsspezifische Epikutantestung bei Maurern und Angehörigen verwandter Berufe - Empfehlungen der Arbeitsgruppe "Berufs-Testreihen" der Deutschen Kontaktallergie-Gruppe." Dermatosen **47**: 29-33.
- Geier, J., R. Brehler, et al. (1999b). "Epikutantestung bei Verdacht auf berufsbedingte Kontaktallergie - Empfehlungen der Arbeitsgruppe "Berufs-Testreihen" der Deutschen Kontaktallergie-Gruppe." Dermatosen **47**: 24-26.
- Geldof, B. A., A. P. Oranje, et al. (1989). "Hand eczema associated with continuous subcutaneous insulin infusion." Contact Dermatitis **20**: 384-5.
- Gloor, M., A. Becker, et al. (2002). "[Triclosan a topical dermatologic agent. In vitro- and in vivo studies on the effectiveness of a new preparation in the New German Formulary]." Hautarzt **53**: 724-9.
- Granlund, H., P. Erkkö, et al. (1996). "Comparison of cyclosporine and topical betamethasone 17, 21dipropionate, in the treatment of severe chronic hand eczema." Acta Derm Venereol **76**: 371-376.
- Granlund, H., P. Erkkö, et al. (1997). "Comparison of the influence of cyclosporin and topical betamethasone 17, 21dipropionate, treatment on quality of life in chronic hand eczema." Acta Derm Venereol **77**(1): 54-8.
- Grattan, C. E. H., A. J. Carmichael, et al. (1991). "Comparison of topical PUVA with UVA for chronic vesicular hand eczema." Acta Derm Venereol **71**: 118-122.
- Gupta, A. K., N. H. Shear, et al. (1993). "Betamethasone dipropionate polyacrylic filmforming lotion in the treatment of handdermatitis." Int J Dermatol **32**: 828-829.
- Hanifin, J. M., V. Stevens, et al. (2004). "Novel treatment of chronic severe hand dermatitis with bexarotene gel." Br J Dermatol **150**: 545-553.
- Heinzerling, L., A. J. Frew, et al. (2005). "Standard skin prick testing and sensitization to inhalant allergens across Europe--a survey from the GALEN network." Allergy **60**(10): 1287-300.
- Hill, V. A., E. Wong, et al. (1998). "Comparative efficacy of betamethasone/cloquinoxol (Betnovate-C) cream and betamethasone/fusidic acid." J Dermatolog Treat **9**: 15-19.
- Hillen, U., R. Brehler, et al. (2006). "Berufsspezifische Epikutantestung bei Malern und Lackierern - Empfehlungen der Arbeitsgruppe "Berufs-Testreihen" der Deutschen Kontaktallergie-Gruppe." Dermatol Beruf Umwelt **54**: 47-52.
- Hölzle, E., H. Gollnick, et al. (2007). "S1- Leitlinie Empfehlungen zur Phototherapie und Photochemotherapie." <http://www.uni-duesseldorf.de/AWMF/II/013-029.htm>

- Hölzle, E., S. Reinauer, et al. (2004). "Empfehlungen zur Leitungswasser-Iontophorese." J Dtsch Dermatol Ges **11**: 956-962.
- Johannisson, A. and A. Svensson (2005). "Does long-lasting hand dermatosis have an influence on everyday living among Teenagers?" Acta Derm Venereol **85**: 38-41.
- John, S. M. (2003). Ärztliche Anzeige einer Berufskrankheit. Gutachten Dermatologie. H. J. Schwanitz, W. Wehrmann, S. Brandenburg and S. M. John. Darmstadt, Steinkopff Verlag: 61-66.
- John, S. M. and C. Skudlik (2006). "Neue Versorgungsformen in der Dermatologie. Vernetzte stationär-ambulante Prävention von schweren Berufsdermatosen: Eckpunkte für eine funktionierende integrierte Versorgung in Klinik und Praxis." Gesundheitswesen. **68**: 769-774.
- John, S. M., C. Skudlik, et al. (2007). "Empfehlung:Hautarztverfahren." J Dtsch Dermatol Ges **5**: 1146-1148.
- Kaaber, K., T. Menne, et al. (1983). "Treatment of nickel dermatitis with Antabuse; a double blind study." Contact Dermatitis **9**: 297-299.
- Kao, J. S., J. W. Fluhr, et al. (2003). "Short-term glucocorticoid treatment compromises both permeability barrier homeostasis and stratum corneum integrity: inhibition of epidermal lipid synthesis accounts for functional abnormalities." J Invest Dermatol **120**(3): 456-64.
- Kersten, W., P. G. von Wahl, et al. (2000). "In-vitro-Diagnostik allergischer Erkrankungen." Allergo Journal **9**(21-24).
- King, C. M. and R. J. G. Chalmers (1984). "A double-blind study of superficial radiotherapy in chronic palmar eczema." Br J Dermatol **111**: 451-454.
- Kligman, D. E. (2001). "Regarding tretinoin peeling." Dermatol Surg **27**(6): 608.
- Krutmann, J., K. MedveKoenigs, et al. (2005). "Ultravioletfree phototherapy." Photodermatol Photoimmunol Photomed **21**: 59-61.
- Kucharekova, M., P. C. M. van de Kerkhof, et al. (2003). "A randomized comparison of an emollient containing skin-related lipids with a petrolatum-based emollient as adjunct in the treatment of chronic hand dermatitis." Contact Dermatitis **48**: 293-299.
- Lerbaek, A., K. O. Kyvik, et al. (2008). "Incidence of hand eczema – influenced by genetic and other risk factors." Br J Dermatol.
- Lindelof, B., K. Wrangsjö, et al. (1987). "A double-blind study of Grenz ray therapy in chronic eczema of the hands." Br J Dermatol **117**: 77-80.
- Luger, T., K. D. Loske, et al. (2004). "[Topical skin therapy with glucocorticoidstherapeutic index]." J Dtsch Dermatol Ges **2**: 629-34.
- Luger, T. A., P. Elsner, et al. (2005). "S1-Leitlinie Topische Dermatotherapie mit Glukokortikoiden - Therapeutischer Index." <http://www.uni-duesseldorf.de/AWMF/II/013-034.htm>
- Meding, B. (2004). "Incidence of hand eczema - a population-based study." J Invest Dermatol.
- Meding, B. and B. Jarvholm (2002). "Hand eczema in Swedish adults changes in prevalence between 1983 and 1996." J Invest Dermatol **118**:719-23.
- Moller, H., H. Svartholm, et al. (1983). "Intermittent maintenance therapy in chronic hand eczema with clobetasol propionate and flupredniden acetate." Curr Med Res Opin **8**: 640-644.
- Mortz, C. G., J. M. Lauritsen, et al. (2001). "Prevalence of atopic dermatitis, asthma, allergic rhinitis, and hand and contact dermatitis in adolescents. The Odense Adolescence Cohort Study on Atopic Diseases and Dermatitis." Br J Dermatol **144**(3): 523-32.

- Mrowietz, U., P. Altmeyer, et al. (2006). "S1-Leitlinie Therapie der Psoriasis mit Fumarsäureestern." <http://www.uni-duesseldorf.de/AWMF/II/013-010.htm>
- Mrowietz, U., J. Barth, et al. (2005a). "S1-Leitlinie Therapie der Psoriasis-Arthritis und der Psoriasis vulgaris mit Infliximab." <http://www.uni-duesseldorf.de/AWMF/II/013-046.htm>
- Mrowietz, U., J. Barth, et al. (2005b). "S1-Leitlinie Therapie der Psoriasis vulgaris mit Efalizumab." <http://www.uni-duesseldorf.de/AWMF/II/013-047.htm>
- Mrowietz, U., W. Czech, et al. (2006). "S1- Leitlinie Therapie mit Ciclosporin in der Dermatologie." <http://www.uni-duesseldorf.de/AWMF/II-na/013-013.htm>
- Nast, A., I. B. Kopp, et al. (2006). "S3-Leitlinie Therapie der Psoriasis vulgaris." J Dtsch Dermatol Ges **4**(s2): S1-S126. <http://www.uni-duesseldorf.de/AWMF/II/013-001.htm>
- Nienhaus, A., K. Rojahn, et al. (2004). "Sekundäre Individualprävention bei FriseurInnen mit arbeitsbedingten Hauterkrankungen." Gesundheitswesen **66**: 759-764.
- Odia, S., E. Vocks, et al. (1996). "Successful treatment of dyshidrotic hand eczema using tap water iontophoresis with pulsed direct current." Acta Derm Venereol (Stockh) **76**: 472-474.
- Pigatto, P. D., E. Gibelli, et al. (1990). "Disodiumcromglycate versus diet in the treatment and prevention of nickel-positive pompholyx." Contact Dermatitis **22**: 27-31.
- Pion, I. A., K. L. Koenig, et al. (1995). "Is dermatologic usage of coal tar carcinogenic? A review of the literature." Dermatol Surg **21**: 227-31.
- Polderman, M. C. A., J. C. M. Govaert, et al. (2003). "A double blind placebo-controlled trial of UVA-1 in the treatment of dyshidrotic eczema." Clin Exp Dermatol **28**: 548-587.
- Renz, H., W. M. Becker, et al. (2002). "S1-Leitlinie In-vitro-Allergiediagnostik." Allergo Journal **11**: 492-506.
- Roelofzen, J. H., K. K. Aben, et al. (2007). "Coal tar in dermatology." J Dermatol Treat **18**: 329-34.
- Rosen, K., H. Mobacken, et al. (1987). "Chronic eczematous dermatitis of the hands:a comparison of PUVA and UVB treatment." Acta Derm Venereol **67**: 48-54.
- Rueff, F. and B. Przybilla (2008). "S1-Leitlinie Soforttyp-Allergie gegen Naturlatex." Allergo Journal **5**: 181-182.
- Ruzicka, T., F. G. Larsen, et al. (2004). "Oral alitretinoin (9-cis-retinoic acid) therapy for chronic hand dermatitis in patients refractory to standard therapy. Results of a randomized, double-blind placebo-controlled, multicenter trial." Arch Dermatol **140**: 1453-1459.
- Ruzicka, T., C. W. Lynde, et al. (2008). "Efficacy and safety of oral alitretinoin (9-cis retinoic acid) in patients with severe chronic hand eczema refractory to topical corticosteroids:results of a randomized, double-blind, placebo-controlled, multicentre trial." Br J Dermatol **158**: 808-17.
- Schliemann, S., D. Kelterer, et al. (2007). "Tacrolimus Ointment in the Treatment of OccupationallyInduced Chronic Hand Dermatitis." Contact Dermatitis: (in print).
- Schmid, M. H. and H. C. Korting (1996). "Coal tar, pine tar and sulfonated shale oil preparations:comparative activity, efficacy and safety." Dermatology **193**: 1-5.
- Schmitt, J., N. Schmitt, et al. (2007). "Cyclosporin in the treatment of patients with atopic eczema a systematic review and metaanalysis." J Eur Acad Dermatol Venereol **21**: 606-619.
- Schnopp, C., R. Remling, et al. (2002). "Topical tacrolimus (FK506) and mometasone furoate in treatment of dyshidrotic palmar eczema:a randomized, observer-blinded trial." J Am Acad Derm **46**: 73-76.



- Schnuch, A., W. Aberer, et al. (2001). "S1- Leitlinie [Guidelines of the Germany Dermatological Society (DDG) for the management of contact allergies with skin tests]." Hautarzt **52**(10): 864-6.
- Schnuch, A., W. Aberer, et al. (2007). "S1-Leitlinie Durchführung des Epikutantests mit Kontakt-Allergenen " Hautarzt **52**(10): 864-6.
- Schoelermann, K. Bohnsack, et al. (2005). "Tolerance and efficacy of a hand cream containing urea and sodium lactate in patients with dry skin and associated dermatoses (abstr.)." J Am Acad Derm **52**(3): 80.
- Schöfer, H., N. Brockmeyer, et al. (2008). "S1- Leitlinie Staphylokokkeninfektionen der Haut." <http://www.uni-duesseldorf.de/AWMF/II/013-038.htm>
- Schürer, N. Y., U. Klippel, et al. (2005). "Secondary individual prevention of hand dermatitis in geriatric nurses." Int Arch Occup Environ Health **78**: 149-157.
- Schwanitz, H. J., U. Riehl, et al. (2003). "Skin care management:educational aspects." Int Arch Occup Environ Health **76**(5): 374-81.
- Sheehan-Dare, R. A., M. J. Goodfield, et al. (1989). "Topical psoralen photochemotherapy (PUVA) and superficial radiotherapy in the treatment of chronic hand eczema." Br J Dermatol **121**: 65-69.
- Sjovall, P. and O. B. Christensen (1987). "Local and systemic effect of UVB irradiation in patients with chronic hand eczema." Acta Derm Venereol **67**: 538-541.
- Skudlik, C. and S. M. John (2007). "Stufenverfahren Haut – praktische Umsetzung aus dermatologischer Sicht." Trauma Berufskrankh **9**: 296-300.
- Skudlik, C., E. Weisshaar, et al. (2008). "Multi-Center-Studie „Medizinisch-Berufliches Rehabilitationsverfahren Haut – Optimierung und Qualitätssicherung des Heilverfahrens (ROQ)“." J Dtsch Dermatol Ges: (im Druck).
- Skudlik, C., B. Wulfhorst, et al. (2008). "Tertiary individual prevention of occupational skin diseases:a decade's experience with recalcitrant occupational dermatitis." Int Arch Occup Environ Health **81**(8): 1059-64.
- Soost, S., I. Graupner, et al. (2007). "7-Schritte-Beratungsprogramm für hauterkrankte Beschäftigte im Gesundheitsdienst und Friseurwesen / A 7-step consultation plan for health care workers and hairdressers." J Dtsch Dermatol Ges **5**: 756-760.
- Stalder, J. F., M. Fleury, et al. (1992). "Comparative effects of two topical antiseptics (chlorhexidine vs KMnO4) on bacterial skin flora in atopic dermatitis." Acta Derm Venereol Suppl (Stockh) **176**: 132-4.
- Struwe, F., R. Karger, et al. (2005). "Epikutantestempfehlungen im Hautarztverfahren für Beschäftigte in metallverarbeitenden Betrieben der Vereinigung der Metall-Berufsgenossenschaften (VMBG)." Dermatol Beruf Umwelt **53**: 115-120.
- ThestrupPedersen, K., K. E. Andersen, et al. (2001). "Treatment of hyperkeratotic dermatitis of the palms (eczema keratoticum) with oral acitretin. A single-blind placebo controlled study." Acta Derm Venereol **81**: 353-355.
- Tschachler, E., N. Brockmeyer, et al. (2008). "S1-Leitlinie Streptokokkeninfektionen der Haut und Schleimhäute." <http://www.uni-duesseldorf.de/AWMF/II/013-054.htm>
- Uggeldahl, P. E., M. Kero, et al. (1986). "Comparative effects of desonide cream 01% and 005% in patients with hand eczema." Curr Therap Res **40**: 969-973.

- Uter, W., J. Geier, et al. (2001). "Patch test results with tixocortol pivalate and budesonide in Germany and Austria." Contact Dermatitis **44**(5): 313-4.
- Van Coevorden, A. M., W. G. Kamphof, et al. (2004). "Comparison of oral psoralen-UV-A with a portable tanning unit at home vs hospital administered bath psoralen-UV-A in patients with chronic hand eczema." Arch Dermatol **140**: 1463-1466.
- Veien, N. K., K. Kaaber, et al. (1995). "Ranitidine treatment of hand eczema in patients with atopic dermatitis:a double blind, placebo-cotrolled trial." J Am Acad Derm **32**: 1056-1057.
- Veien, N. K., P. O. Larsen, et al. (1999). "Longterm, intermittent, treatment of chronic hand eczema with mometasone furoate." Br J Dermatol **140**: 882-886.
- Wallenhammar, L. M., M. Nyfjall, et al. (2004). "Health-related quality of life and hand eczema--a comparison of two instruments, including factor analysis." J Invest Dermatol **122**: 1381-9.
- Weisshaar, E., M. Radulescu, et al. (2005). "Hautschutzseminare zur sekundären Individualprävention bei Beschäftigten in Gesundheitsberufen:Erste Ergebnisse nach über 2jähriger Durchführung." J Dtsch Dermatol Ges **3**: 33-38.
- Weisshaar, E., M. Radulescu, et al. (2007). "Secondary individual prevention of occupational skin diseases in health care workers, cleaners and kitchen employees:aims, experiences and descriptive results." Int Arch Occup Environ Health **80**(6): 477-484.
- Werfel, T., W. Aberer, et al. (2008). "S2- Leitlinie Neurodermitis." <http://www.uni-duesseldorf.de/AWMF/II/013-027.htm>
- Whitaker, D. K., J. Cilliers, et al. (1996). "Evening primrose oil (Epogam) in the treatment of chronic hand dermatitis:disappointing therapeutic results." Dermatology **193**: 115-120.
- Wohlrab, J., G. Jost, et al. (2007). "Antiseptic efficacy of a lowdosed topical triclosan/chlorhexidine combination therapy in atopic dermatitis." Skin Pharmacol Physiol **20**: 71-6.
- Wörle, B., M. Heckmann, et al. (2007). "S1- Leitlinie Definition und Therapie der primären Hyperhidrose." <http://www.uni-duesseldorf.de/AWMF/II/013-059.htm>
- Wulfhorst, B., M. Bock, et al. (2006). Worker Education and Teaching Programs:The German Experience. Textbook of Contact Dermatitis. P. Frosch, T. Menné and J. Lepoittevin. Berlin, Heidelberg, New York, Springer: 855-861.